

8. Wells P. S., Kovacs M. J., Bormanis J., Forgie M. A., Goudie D., Morrow B., Kovacs J. Expanding eligibility for outpatient treatment of deep venous thrombosis and pulmonary embolism with low-molecular-weight heparin: a comparison of patient

self-injection with homecare injection // Arch. intern. med. – 1998. – Vol. 158. № 16. – P. 1809–1812.

Поступила 10.10.2015

**Ю. А. БОРЗИЛОВА¹, Л. А. БОЛДЫРЕВА², И. В. ШЛЫК²,
И. П. ШУРЫГИНА², М. В. ГАЦУ³**

УРОВЕНЬ VEGF-A В СЛЕЗНОЙ ЖИДКОСТИ ПРИ ДИАБЕТИЧЕСКОЙ РЕТИНОПАТИИ

¹ГБОУ ВПО «Северо-Западный государственный медицинский университет
им. И. И. Мечникова» Минздрава России,

Россия, 191015, г. Санкт-Петербург, ул. Кирочная, 41;
tel. (8812) 2324-66-66. E-mail: pochta@mntk.spb.ru;

²кафедра офтальмологии ФПК и ППС ГБОУ ВПО «Ростовский государственный
медицинский университет» Минздрава России,
Россия, 344022, г. Ростов-на-Дону, пер. Нахичеванский, 29;
тел. 8-863-232-16-88. E-mail: iul.76@yandex.ru;

³Санкт-Петербургский филиал ФГБУ «МНТК «Микрохирургия глаза»
им. академика С. Н. Фёдорова» Минздрава России,
Россия, 192283, г. Санкт-Петербург, ул. Ярослава Гашека, 21

Исследована слезная жидкость у 56 человек (95 глаз) с сахарным диабетом II типа, из них 11 человек (11 глаз), не имели признаков диабетической ретинопатии и 45 пациентов (84 глаза) страдали диабетической ретинопатией разной степени тяжести. Исследование VEGF-A (сосудистый эндотелиальный фактор роста A) в стимулированной слезной жидкости позволило выявить его уровень у всех пациентов. Он оказался значительно выше у пациентов с диабетической ретинопатией по сравнению с данными, которые были получены у пациентов с диабетом, но без признаков диабетической ретинопатии. Статистически значимых различий в уровне VEGF-A у пациентов с непролиферативной и пролиферативной ретинопатиями 1–3-й стадий не выявлено. В то же время у пациентов с далеко зашедшей ретинопатией, при которой отмечены фатальные изменения сетчатки и стекловидного тела (отслойка, выраженный глиоз), но без признаков неоваскуляризации переднего отдела глаза, выявлено значительное снижение уровня вазопротролиферативного фактора.

Ключевые слова: диабетическая ретинопатия, VEGF-A, сахарный диабет.

Yu. A. BORZILOVA¹, L. A. BOLDYREVA², I. V. SHLYK², I. P. SHURYGINA², M. V. GATCU³

THE LEVEL OF VEGF-A IN THE LACRIMAL FLUID OF DIABETIC RETINOPATHY

¹SBEI HPE «Northwest state medical university named after I. I. Mechnikov»
of Ministry of health of Russian Federation,

Russia, 191015, St. Petersburg, 41, Kirochnaya street; tel. (8812) 2324-66-66. E-mail: pochta@mntk.spb.ru;

²ophthalmology department of training and retraining of specialists faculty

«The Rostov state medical university» of Ministry of health of Russian Federation,
Russia, 344022, Rostov-on-Don, 29, lane Nakhichevansky; tel. 8-863-232-16-88. E-mail: iul.76@yandex.ru

³St. Petersburg branch of FSBI «IRTC» Eye Microsurgery» named after academician S. N. Fyodorov»
of the Ministry of Health of Russian Federation,
Russia, 192283, St. Petersburg, Jaroslav Hasek street, 21

The lacrimal fluid was investigated in 56 people (95 eyes) with type II diabetes, of which 11 (11 eyes) with no signs of diabetic retinopathy and 45 patients (84 eyes) suffering from diabetic retinopathy of varying severity. Investigation of VEGF-A (vascular endothelial growth factor A) in stimulated lacrimal fluid revealed its level in all patients. It was significantly higher in patients with diabetic retinopathy compared with data that have been obtained in patients with diabetes, but without signs of diabetic retinopathy.

Statistically significant differences in the level of VEGF-A in patients with non-proliferative and proliferative retinopathy of 1–3 stages have not been identified. At the same time in patients with far-advanced retinopathy with marked variations of fatal retina and vitreous body (detachment expressed gliosis), but without evidence of neovascularization of the anterior eye, a significant decrease in the level of vasoproliferative factors has revealed.

Key words: diabetic retinopathy, VEGF-A, diabetes.

Введение

Патологический ангиогенез и развитие макулярно-оттека при диабетической ретинопатии прежде всего зависят от уровня сосудистого эндотелиального фактора роста (VEGF-A), существование которого предположил еще в 1948 году I. C. Michaelson, назвав его «фактор-Х» [11]. Ряд исследований показал наличие повышенной концентрации росткового фактора во влаге передней камеры и в стекловидном теле пациентов с диабетической ретинопатией [4, 6, 8] и диабетическим макулярным отеком [8, 10, 15]. Выявлены прямая корреляционная зависимость уровня VEGF во влаге передней камеры и стекловидном теле с тяжестью процесса и отсутствием корреляции с концентрацией его в плазме крови [4, 10, 12, 13]. По мнению M. R. Manaviat, сывороточные уровни VEGF могут быть использованы для мониторинга диабетической ретинопатии [7]. Наиболее высокие цифры VEGF были выявлены у пациентов с вторичной неоваскулярной глаукомой [9, 14]. По данным K. Shinoda, содержание VEGF во влаге передней камеры у пациентов с пролиферативной диабетической ретинопатией не зависит от длительности заболевания, типа сахарного диабета, наличия артериальной гипертензии, нефропатии [5].

Исследования внутриглазной жидкости на содержание фактора роста оказались очень информативными, однако их невозможно проводить регулярно для оценки состояния активности ангиогенеза в связи с их явной инвазивностью.

Наряду с большим количеством литературы, посвященной определению VEGF во влаге передней камеры, стекловидном теле, сыворотке и плазме крови, работ о концентрации фактора в слезной жидкости существенно меньше. На данный момент были проведены единичные исследования по оценке VEGF в слезной жидкости. Данные исследований выявили прямую корреляционную зависимость между стадией пролиферативного процесса и концентрацией фактора в слезной жидкости и достоверное его снижение после панретинальной лазеркоагуляции, особенно в комбинации с ингибиторами ангиогенеза [1, 2]. Максимальный уровень фактора в слезной жидкости определялся при вторичной неоваскулярной глаукоме, когда пролиферация распространялась на передний отдел глаза [2, 3].

Исследования являются единичными, проведены не на очень большом клиническом ма-

териале, с использованием разных тест-систем и разных методов забора слезы. Продолжение изучения уровня вазопротеративного фактора в слезной жидкости для оценки эффективности различных методов лечения, состояния ангиогенеза при непрозрачных оптических средах, причем неинвазивным способом, представляется, на наш взгляд, весьма актуальной задачей.

Целью нашего исследования стало определение уровня VEGF-A в слезной жидкости больных с различными стадиями диабетической ретинопатии.

Материалы и методы исследования

Исследована слезная жидкость у 56 человек (95 глаз) с сахарным диабетом II типа, из них 11 человек (11 глаз) не имели признаков диабетической ретинопатии и 45 пациентов (84 глаза) страдали диабетической ретинопатией разной степени тяжести.

Комплексное офтальмологическое обследование включало в себя офтальмоскопию с использованием линзы Гольдмана и проведение флюоресцентной ангиографии для точного определения стадии ретинопатии.

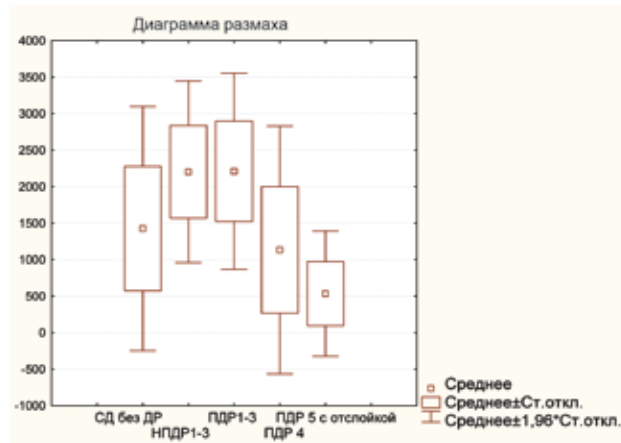
Забор слезной жидкости проводили в процедурном кабинете с частично запрокинутой назад головой. Пациенты вдыхали пары нашатырного спирта. Выделившуюся в ответ на раздражение слезу забирали из нижнего конъюнктивального свода микропипеткой со стерильным наконечником. Собранную жидкость в объеме 50 мкл помещали в микропробирки «Eppendorf» и однократно замораживали при температуре -20°C . После размораживания содержание VEGF-A определяли методом иммуноферментного анализа с использованием тест-систем «Human VEGF-A Platinum BMS277/2* RUO ELISA Kit» («BioSource International Inc.», США), обладающих высокой степенью чувствительности (2 пг/мл) и рекомендованных для использования в научно-исследовательских целях.

Статистическая обработка материала была выполнена с определением парного Т-теста для независимых выборок с использованием пакета прикладных программ «Statistica 10,0» («StatSoft», США).

Результаты и их обсуждение

У всех пациентов удалось определить уровень VEGF-A в слезе. У пациентов без признаков

диабетической ретинопатии (ДР) средние значения вазопротрофиеративного фактора составили $1425,5 \pm 257,3$ пг/мл ($m \pm$ средняя ошибка среднего) (таблица, график). При непролиферативной диабетической ретинопатии 1–3-й стадий (НПДР 1–3) уровень VEGF-A статистически значимо ($p=0,001$) увеличился до $2003,5 \pm 96,68$ пг/мл, что закономерно и согласуется с имеющимися в литературе данными о его уровне во внутриглазных жидкостях. При пролиферативной ДР 1–3-й стадий (ПДР 1–3) параметры остались на том же уровне – $2210,9 \pm 161,87$ пг/мл ($p=0,96$), что не стыкуется с нашими представлениями об ангиогенезе и данными о содержании VEGF в стекловидном теле и влаге передней камеры и, безусловно, требует дополнительного изучения. При далеко зашедшей стадии пролиферативной ретинопатии (ПДР 4) уровень вазопротрофиеративного фактора статистически значимо ($p=0,0003$) снизился до $1134,14 \pm 223,54$ пг/мл. А при терминальных состояниях, при исходе пролиферативной ретинопатии (ПДР 5), но без признаков неоваскулярной глаукомы уровень VEGF-A продолжил падение до $534,67 \pm 146,11$ пг/мл, что значительно ниже уровня, выявленного на глазах, вообще не имею-



Средние значения уровня VEGF-A в слезной жидкости при различных стадиях диабетической ретинопатии

явлено значительное снижение уровня вазопротрофиеративного фактора.

Необходимы дальнейшие исследования на более объемном клиническом материале, в том числе для определения возможности использования тестирования VEGF-A в слезе для оценки эффективности различных методов лечения диабетической ретинопатии.

Средние значения уровня VEGF-A в слезной жидкости при различных стадиях диабетической ретинопатии

Стадия диабетической ретинопатии	Среднее значение VEGF-A \pm стандартная ошибка среднего (пг/мл)	Количество наблюдений
Нет	$1425,51 \pm 257,25$	11
НПДР 1–3	$2203,51 \pm 96,68$	43
ПДР 1–3	$2210,89 \pm 161,87$	18
ПДР 4	$1134,14 \pm 223,54$	15
ПДР 5	$534,67 \pm 146,11$	9

щих ретинопатии. Такое падение VEGF, возможно, можно объяснить масштабной гибелью сетчатки, которая на данных стадиях заболевания перестает продуцировать вазопротрофиеративный фактор.

В заключение можно отметить, что исследование VEGF-A в стимулированной слезной жидкости методом иммуноферментного анализа позволило выявить его уровень у всех пациентов. Он оказался значительно выше у пациентов с диабетической ретинопатией по сравнению с данными, которые были получены у пациентов с диабетом, но без признаков диабетической ретинопатии. Статистически значимых различий в уровне VEGF-A у пациентов с непролиферативной и пролиферативной ретинопатиями 1–3-й стадий не выявлено. В то же время у пациентов с далеко зашедшей ретинопатией, при которой отмечены фатальные изменения сетчатки и стекловидного тела (отслойка, выраженный глиоз), но без признаков неоваскуляризации переднего отдела глаза, вы-

ЛИТЕРАТУРА

1. Воробьева И. В., Парфенова Е. В., Меркушенкова Д. А., Макаревич П. И. Оценка динамики патогенетического фактора роста эндотелия сосудов в слезной жидкости при сахарном диабете второго типа // XII Всероссийская школа офтальмолога: Сборник научных трудов. – М., 2013. – С. 149–152.
2. Неров В. В., Сарыгина О. И., Левкина О. А. Изучение локальной секреции про- и антиангиогенных факторов до и после проведения лазеркоагуляции сетчатки у пациентов с пролиферативной диабетической ретинопатией // Медицинская иммунология. – 2009. – Т. II. № 4–5. – С. 369–370.
3. Самойлов А. Н., Коробицин А. Н., Латипов А. Т., Мустафин И. Г. Изучение показателей уровня VEGF-фактора у пациентов с диабетической ретинопатией в зависимости от проводимого лечения // Современные технологии лечения витреоретинальной патологии: Сб. науч. ст. – М., 2012. – С. 154.
4. Aqueous humor levels of cytokines are related to vitreous levels and progression of diabetic retinopathy in diabetic patients / H. Funatsu [et al.] // Graefes arch. clin. exp. ophthalmol. – 2005. – Vol. 243. № 1. – P. 3–8.